ABORDAJE SUBMANDIBULAR COMO ALTERNATIVA DE LA INTUBACIÓN ENDOTRAQUEAL EN FRACTURAS FACIALES COMPLEJAS. PRESENTACIÓN DE CASO CLÍNICO.

SUBMANDIBULAR APPROACH LIKE ALTERNATIVE OF ENDOTRACHEAL INTUBATION IN COMPLEX FACIAL FRACTURES. CASE PRESENTATION.

Dr. Orlando Hung Quevedo[1] ORCID https://orcid.ogr/0009-0007-9864-1170
Dr. Radel Enrique Zaldivar Abreu[1 *] ORCID https://orcid.ogr/0009-0005-1002-5310
Dra. Iliana Domínguez Ortigoza[1]ORCID https://orcid.ogr/0000-0002-2391-584X
[1]Hospital Clínico Quirúrgico "Lucía Iñiguez Landín". Holguín. Cuba.
* Autor para correspondencia: radelenriquezaldivarabreu@gmail.com

RESUMEN

La técnica de intubación submentoniana (ISM) fue descrita en 1986, para evitar la traqueostomía y permitir la reducción de fracturas faciales en pacientes no elegibles para intubación nasotraqueal (INT) e intubación orotraqueal (IOT). La ISM, combina los beneficios de la INT e IOT, ya que permite un bloqueo maxilomandibular. Además, se evitan los riesgos de la traqueostomía, asegurando la vía aérea (VA) y permitiendo un adecuado campo quirúrgico. Presentamos el caso de un paciente masculino de 33 años de edad, con trauma maxilofacial complejo, sometido a cirugía bajo anestesia general e intubación submentoniana.

Palabras Clave: Intubación Submentoniana, vía aérea.

Abstract

The submental intubatin technique (SIT) was described in 1986, to avoid tracheostomy and allow reductin of facial fractures in patients not eligible for nasotracheal intubatin (NTI) and orotracheal intubatin (OTI). SIT combines the benefis of NTI and OTI, since it allows a maxillomandibular block. In additin, the risks of tracheostomy are avoided, ensuring the airway and allowing an adequate surgical. We present the case of a 33-year-old male, with complex maxillofacial trauma, undergoing surgery under general anesthesia and submental intubatin.

Key Words: Submetonian intubatin, airway.

INTRODUCCIÓN

El trauma maxilofacial corresponde a todas las lesiones de origen traumático que afectan al macizo facial, determinado por los tercios superior, medio e inferior del rostro. Los traumas del macizo facial son complejos y representan un desafío para el cirujano, así como para anestesistas y anestesiólogos, debido al área común de trabajo para estas disciplinas médicas, pues es importante mantener continuamente segura la vía aérea del paciente.[1]

Diferentes métodos de intubación endotraqueal están disponibles para manutención de las vías aéreas durante el tratamiento quirúrgico de pacientes portadores de trauma facial significativo. [2]

La intubación submentoniana promueve el establecimiento de una vía aérea permeable y segura en los pacientes con fracturas faciales múltiples sin interferir con el campo quirúrgico, tornando el bloqueo intermaxilar posible de ser realizado durante la cirugía, como también evitando los riesgos potenciales y complicaciones que surgen cuando es realizada la intubación nasotraqueal en pacientes que presentan fracturas del esqueleto nasal y de la base de cráneo. [3]

PRESENTACIÓN DEL CASO CLÍNICO

Paciente masculino de 33 años de edad que acudió al servicio de Politrauma del Hospital Clínico Quirúrgico, debido a un accidente en una moto que le provocó varias lesiones faciales. Al momento de su llegada a urgencias se encontraba con Glasgow de 14, hemodinámicamente estable y vías aéreas permeables. Al examen físico se observa asimetría facial por edema postraumático a predominio de tercio medio e inferior facial; herida en dorso nasal con exposición de huesos propios nasales conminutos, epíxtasis activa, laceración en reborde infraorbitario izquierdo de 1cm. Intraoralmente: Maniobra de Rowe positiva, maniobra del tercio medio positiva, maloclusión.

Se realizó como estudio complementario una TAC de cráneo simple, donde se evidenciaron múltiples trazos de fractura en el macizo craneofacial. Asociado a estas lesiones, también se diagnosticó fractura mandibular en cuerpo mandibular izquierdo y rama alta derecha.

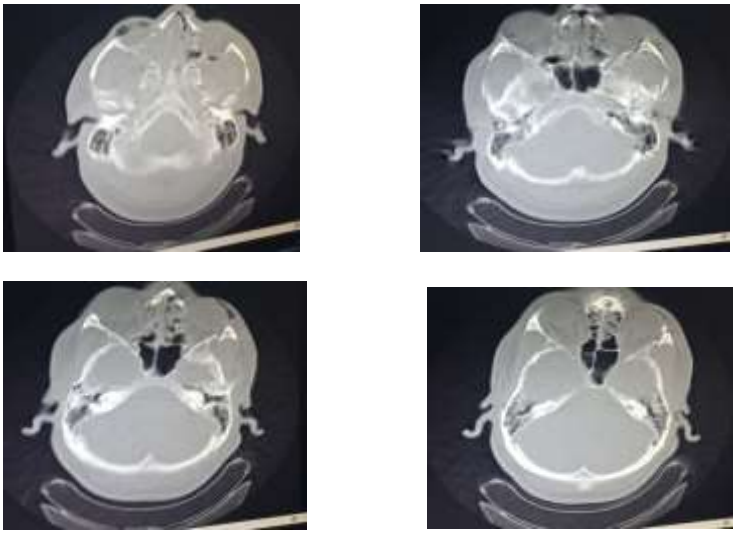

Figura 1. TAC de cráneo, evidenciándose Fractura Lefort II unilateral, fractura cigomático malar izquierdo y fractura de huesos propios nasales.



Figura 2. Rx en diferentes vistas, donde se observa, Fractura mandibular y fractura cigomático malar.

El paciente fue llevado a salón central, teniendo como diagnóstico una Fractura Panfacial, utilizando la vía de intubación submandibular, para mantener una vía aérea permeable, como alternativa a la realización de una intubación transtraqueal, garantizando que al finalizar la intervención quirúrgica el paciente pueda salir con una fijación intermaxilar, bloqueado con bandas elásticas.

Para realizar la técnica, inicialmente se realizó una intubación orotraqueal convencional, una vez lograda, se realizó asepsia y antisepsia de cavidad oral y mandibular, para posteriormente hacer una incisión de aproximadamente 2cm en la región paramedial submentoniana, posterior al borde inferior de la mandíbula y paralela al vientre anterior del músculo digástrico, con aproximadamente 15mm de largo, siguendo las líneas de tensión de la piel.

Se hizo la disección de los músculos platisma y milohioideo utilizando pinza Kelly curva. En el piso de la mucosa lingual se realizó una incisión para formar un canal, por donde introdujo el tubo endotraqueal. La pinza es abierta creando un túnel entre el piso de boca y la región submentoniana. Después de hacer el acceso quirúrgico, el manguito del tubo se introdujo dentro de la boca y pasó por el túnel a la región submentoniana. El tubo se fijó con hilo de sutura del tipo nylon 2-0.

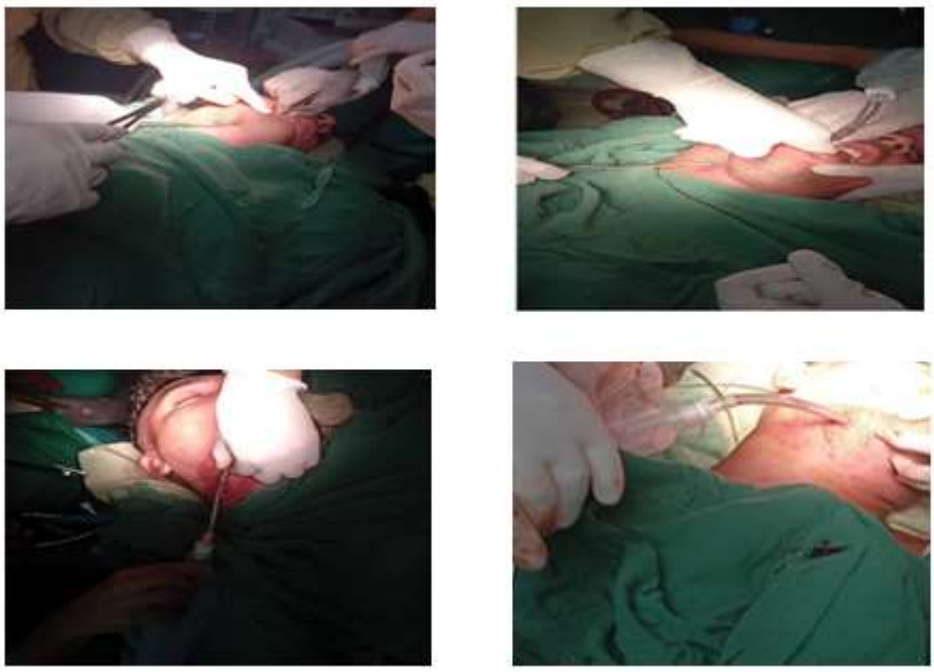

Figura 3. Técnica de intubación submentoniana.

Al culminar el proceder quirúrgico, el paciente se llevó a recuperación y una vez encontrándose estable se extubó, sin complicaciones, la incisión quirúrgica fue suturada con Nylon 3.0 con puntos simples.

DISCUSIÓN

El trauma en el territorio facial representa uno de los problemas de salud más importantes a nivel mundial. Debido a su alta gravedad y complejidad, estas lesiones a menudo se asocian

a una alta morbilidad, pérdida de función y a un alto costo estético, social y económico. Actualmente su prevalencia ha incrementado considerablemete, probablemente por el aumento del ritmo social y laboral de nuestra población. [4-7]

La intubación submentoniana fue descrita por Hernández Altemir en el año 1986 como una técnica alternativa a la traqueotomía en pacientes que habían sufrido traumatismos faciales. Desde entonces, y a pesar de haber sido considerada útil y prometedora, cayó en el olvido hasta que en la última década, han aparecido algunos estudios que sugieren su empleo. [8]

Es una alternativa simple, relativamente rápida y muy efectiva, en los que está contraindicado llevar a cabo intubación orotraqueal o nasotraqueal. Este procedimiento conlleva una morbilidad baja y no obstruye el campo quirúrgico, además que permite fijar la articulación maxilomandibular, como objetivo principal al realizar la reducción de fractura de la mandíbula. [9-11]

El restablecimiento de la oclusión a través del bloqueo intermaxilar es fundamental para la reparación de las fracturas en maxilar superior y/o mandíbula, porque solo de esa forma se podrá devolver la forma y función masticatoria existentes antes del incidente, ya que la intubación orotraqueal impide la realizar el mismo, y la intubación nasal puede perjudicar la centralización y estabilización de la fractura nasal, además del riesgo que existe por la fractura etmoidal que podría causar una falsa vía endocraneana. [12-16]

CONCLUSIONES

Debido a que las fracturas que comprometen la cara siempre han demandado una especial atención, por la complejidad en el tratamiento que requieren las mismas y, sobre todo en el abordaje de la vía respiratoria en pacientes con fracturas múltiples o complicadas, con compromiso de la oclusión, donde la traqueostomía era la vía de elección indicada ante la imposibilidad de realizar una intubación orotraqueal o nasotraqueal, la intubación submandibular constituye un método de elección a realizar en estos pacientes.

REFERENCIAS BIBLIOGRÁFICAS

1. Navas-Aparicio M del C, Díaz y Faz R. Intubación submentoniana: una alternativa útil para cirugía ortognática en pacientes con malformaciones craneofaciales. Informe de caso. Revista Colombiana Anestesiología. 2017 [citado 20 marzo 2023]; 45(S1): 50-4 [aproxim. 7p]. Disponible en: http://secom.es//php?script=sci_arttext&pid=S1727897X2010000100008&lng=es

1. Licéaga-Escalera CJ, Montoya-Pérez LA, Vélez-Cruz ME, Montoya-Pérez BI. Derivación submental, una alternativa para el manejo de la vía aérea en pacientes con trauma facial. Rev Hosp Jua Mex. 2015 [citado 20 marzo 2023]; 82:169-72 [aproxim. 5p]. Disponible en: https://www.medigraphic.com/pdfs/juarez/ju-2015/ju153-4e.pdf

2. González-Magaña F, Malagón-Hidalgo HO, García-Cano E, Vilchis-López R, Fentanes-Vera A, Ayala-Ugalde FA. Airway management through submental derivation: a safe and easily reproduced alternative for patients with complex facial trauma. J Korean Assoc Oral Maxillofac Surg. 2018 [citado 20 marzo 2023]; 44(1):12-17 [aproxim. 5p]. Disponible en: http://www.revcm.es/pdf/ops/v3/v30_a09.pdf

3. Oshima N, Shiraishi T, Kawauchi T, Oba J, Sato D, Fujiki M, et al. A simple and reliable submental intubation technique for maxillofacial fractures. J Craniofac Surg. 2018[citado 25 marzo 2023]; 29(7): 1952-55. [aproxim. 5p]. Disponible en: http://www.jada.int/index.php/jada/article/view/99

4. Mishra R, Yadav D, Tripathi S, Kandel L, Baral PP, Shubham S, et al. Submental intubations in panfacial fractures. Clin Cosmet Investig Dent. 2020[citado 25 marzo 2023]; 12:41-48. [aproxim. 7p].
Disponible en: http://www.scieloprueba.sld.cu/scielo.php?script=sci_arttext&pid=S0034-74932016000300004&lng=es

5. Luce EA, Alvarez SM. Submental intubation. Plast Reconstr Surg Glob Open. 2018[citado 25 marzo 2023]; 6(9):e1896. [aproxim. 6p]. Disponible en: http://www.scielo.br/scielo.php?script=sci_arttext&pid=S0100-69912016000500334&lng=pt

6. Alejandri-Gamboa V, Téllez-Rodríguez PJ, López-Fernández MCR, Sanjuan-Martínez A, Sarmiento L. Submental intubation in pediatric maxillofacial surgery: report of 2 cases. Colomb J Anesthesiol. 2020 citado 25 marzo 2023]; 48(2):91-95[aproxim. 4p]. . Disponible en: https://doi.org/10.1155/2017/5269856

7. Velasco I, Vahdani S. Retrograde Submental Intubation Assisted with Direct Video Laryngoscopy in Maxillofacial Trauma: Technical Note and Case Report. Int J Odontostomat. 2017[citado 25 marzo 2023]; 11(1):67-70[aproxim. 3p]. Disponible en: http://scielo.sld.cu/scielo.php?script=sci_arttext&pid=S0864-34662012000100016

8. Lim D, Ma BC, Parumo R, Shanmuhasuntharam P. Thirty years of submental intubation: a review. Int J Oral Maxillofac Surg. 2018[citado 25 marzo 2023]; 47(9):1161-65 [aproxim. 4p]. Disponible en: http://www.pubmed.nbci.es/index.php/nbci/article/view/540

9. Rodrigues WC, Morais de Melo W, de Almeida RS, Pardo-Kaba SC, Koogi Sonoda C, Hitoshi Shinohara E. Submental intubation in cases of panfacial fractures: a retrospective study. Anesth Prog. 2017[citado 25 marzo 2023]; 64(3):153-61 [aproxim. 8p]. Disponible en: https://dx.doi.org/10.1155/2016/9062430

10. Jung I, Yoo BH, Ju JY, Choi S, Yon JH, Kim K-M, et al. Novel alternative for submental intubation-A case report. Anesth Pain Med. 2020[citado 25 marzo 2023]; 15(2):247-50 [aproxim. 3p]. Disponible en: https://dx.doi.org/10.1016/j.medcli.2015.04.017

11. Jacob DD, Tuncer FB, Kashan DL, Gurunluoglu R. Clinical Anatomy of Submental Intubation: A Review of the Indications, Technique, and a Modified Approach. Ann Plast Surg. 2020 [citado 25 marzo 2023]; 84(2):232-37 [aproxim. 5p]. Disponible en: https://www.ncbi.nlm.nih.gov/pmc/articles/PMC5928473/?report=classic

12. Bhola N, Bhutekar U, Jadhav A, Kala A, Deshmukh R. Prasad GSV. Anterior Submandibular Approach for Transmylohyoid Endotracheal Intubation : A Reappraisal with Prospective Study in 206 Cases of Craniomaxillofacial Fractures. Craniomaxillofac Trauma Reconstr. 2017[citado 25 marzo 2023];10(4):255-62 [aproxim.7]. Disponible en: https://doi.org/10.1002/cam4.168

13. Cheong Y, Kang SS, Kim M, et al. Submental intubation in patientswith complex maxillofacial injuries. J lifestyle Med. 2016[citado 25 marzo 2023]; 6:68–71[aproxim. 3p]. Disponible en: https://www.clinicalkey.es/#!/content/playContent/1-s2.0S0929664618307435

14. RaithathaR,NainiFB,PatelS,etal.Long-termstabilityoflimitingnasalalarbase width changes with a cinch suture following Le Fort I osteotomy with submental intubation. Int J Oral Maxillofac Surg. 2017[citado 25 marzo 2023]; 46:1372–1379[aproxim. 7p]. Disponible en: https://bmcpediatr.biomedcentral.com/articles/10.1186/s12887-018-1094

15. Trouillet JL, Collange O, Belafia F, et al. Tracheotomy in the intensive care unit: guidelines from a French expert panel. Ann Intensive Care. 2018[citado 30 marzo 2023]; 8:37 [aproxim. 3p]. Disponible en: https://ojs.uv.es/index.php/JO3T/article/download/12162/pdf